

Peritoneal karcinose og HIPEC

Forfattere: LHI, VV

Version: 3.1

Gælder fra: 1. januar 2019

Gælder til:

Anbefalinger

- Behandling med kurativ intention af peritoneal karcinose er cytoreduktiv kirurgi (CRS) kombineret med hyperterm intraperitoneal kemoterapi (HIPEC). B
- CRS+HIPEC bør udføres, såfremt komplet cytoreduktion eller næsten komplet (residualtumor $\leq 2,5$ mm) er mulig, da 5 års overlevelse på 22-49 pct. herved kan opnås B
- CRS og HIPEC bør tilbydes patienter med peritoneal karcinose og nedennævnte:
 - fysiologisk alder ≤ 75 år, ASA score ≤ 3 og WHO score < 2
 - ≤ 3 kurable levermetastaser, som alle er mindre end 3 cm store med mulighed for radiofrekvensablation (RFA)
 - ≤ 2 kurable lungemetastaser
 - ingen andre fjernmetastaser (excl. bugvægsmetastaser)
- Ved fund af synkron karcinose peroperativt bør primær tumor lades in situ for at muliggøre snarlig resektion kombineret med CRS+HIPEC B
- Resektion af karcinose alene - uden HIPEC - kan ikke anses som intenderet kurativ behandling B
- CRS+HIPEC kan gentages i tilfælde af recidiv af karcinose med samme indikationer og kontraindikationer C
- Behandling skal gennemføres på et CRS+HIPEC center B

Praktisk håndtering:

CRS og HIPEC bør tilbydes patienter med peritoneal karcinose og nedennævnte:

- fysiologisk alder ≤ 75 år, ASA score ≤ 3 og WHO performance status < 2
- ≤ 3 kurable levermetastaser, som alle er mindre end 3 cm store med mulighed for radiofrekvensablation (RFA)
- ≤ 2 kurable lungemetastaser
- ingen andre fjernmetastaser (excl. bugvægsmetastaser)

Ansvarlige

Vic J. Verwaal, overlæge, Mave- og Tarmkirurgi, Aarhus Universitetshospital

Lene H. Iversen, professor, Mave- og Tarmkirurgi, Aarhus Universitetshospital

Peritoneal karcinose og HIPEC

Forfattere: LHI, VV

Version: 3.1

Gælder fra: 1. januar 2019

Gælder til:

Peritoneal karcinose

Definition: Peritoneal karcinose er spredning til peritoneum af enhver form for cancer, som ikke udgår fra selve peritoneum.

Karcinose kan i en vis udstrækning diagnosticeres billeddiagnostisk, mens histologisk verifikation er definitivt. Såfremt karcinose, som eneste metastaseringsform, påvises billeddiagnostisk eller klinisk (fx peroperativt) og det har terapeutiske konsekvenser, bør karcinose histologisk verificeres. Alternativt bør billeddiagnostikken vurderes af to speciallæger.

På diagnostetidspunktet har ca. 10 pct. af patienter med kolorektal cancer synkron peritoneal karcinose [1-4] (2b). Efter kurativ operation for kolorektal cancer får 33-50 pct. af patienter senere recidiv eller fjernmetastaser. Blandt dem, der får metastaser, har ca. 25 pct. peritoneal karcinose, hvoraf ca. 25 pct. udelukkende har karcinose [5] (2a). Karcinose er den anden hyppigste manifestation af recidiv ved kolorektal cancer. Patienter med en T4 koloncancer har omkring 37 pct. risiko for at udvikle peritoneal karcinose indenfor 3 år efter tarmresektionen ifølge et single-center studie[6] (2a).

Alt i alt får omkring 11 pct. af patienter med kolorektal cancer på et tidspunkt peritoneal karcinose og kan være kandidater til intenderet kurativ behandling i form af cytoreduktiv kirurgi (CRS) kombineret med hyperterm intraperitoneal kemoterapi (HIPEC) [7, 8] (2b).

Palliativ behandling

Traditionelt har der kun været palliative behandlingstilbud i form af palliativ systemisk kemoterapi, behovsorienteret kirurgi og understøttende behandling. Evidensen for systemisk behandling af karcinose er begrænset, idet proportionen af patienter i studier med palliativ kemoterapi er lav (< 5 pct.) [9] (1a). Overlevelsen af patienter med peritoneal karcinose er lavere end for patienter med andre fjernmetastaser.

Ubehandlet er medianoverlevelsen rapporteret til 3 mdr. [10] (2a), mens den ved systemisk pallierende kemoterapi spænder fra 13 mdr. til 16 mdr. baseret på analyse af 14 fase 3 studier med første-linje behandling af patienter med henholdsvis isoleret karcinose og karcinose kombineret med andre metastaseformer [9] (1a). Patienter med isoleret karcinose udgjorde blot 2% af de inkluderede patienter i disse fase 3 studier, mens patienter med karcinose kombineret med ikke-peritoneal sygdom udgjorde 11%. Overlevelsen afhænger af det eksakte regime og sygdomsudbredning og jo større sygdomsudbredning, jo lavere overlevelse [11] (2c).

Peritoneal karcinose og HIPEC

Forfattere: LHI, VV

Version: 3.1

Gælder fra: 1. januar 2019

Gælder til:

Intenderet kurativ behandling

Cytoreduktiv kirurgi (CRS) kombineret med hyperterm intraperitoneal kemoterapi (HIPEC) er et behandlingsregime for selekterede patienter med peritoneal karcinose [12] (5). CRS+HIPEC er eneste behandlingsmodalitet med kurativ intention [13] (2a).

Optimal timing for denne behandling ved synkron karcinose er tidspunktet for resektion af primær tumor [14] (2b). Hvis tumor og karcinose er resekeret, er der stadig en mulighed for CRS+HIPEC med kurativ intention, men større resektioner er nødvendig på grund af karcinosevækst i de tidligere kirurgiske resektionsflader [15] (2c).

Princippet består i kirurgisk excision af al makroskopisk synlig tumorvæv, dvs. excision af peritoneum parietale og excision/resektion af tumorinfiltrerede organer [16, 17] (3a). Der må højst efterlades 2,5 mm store tumorelementer, da det er den maksimale afstand lokal appliceret kemoterapeutikum (den efterfølgende HIPEC) kan penetrere [18] (2). I umiddelbar forlængelse af operationen, mens patienten forsat er bedøvet, skylles bughulen med opvarmet (41⁰-42⁰C) (dialyse)væske tilsat et kemoterapeutikum, oftest mitomycin C eller bidirektionelt med 5-flourouracil og leucovorin systemisk [19] (1c). Effekten af kemoterapeutikum potenseres af hypertermien [20] (3). Efter endt skyl/perfusion sys evt. anastomoser, og evt. stomier anlægges, og abdomen lukkes [16] (2b).

Korttidsresultater efter CRS+HIPEC

Behandlingen er pga. dens omfang forbundet med betydelig morbiditet postoperativt: 15-57 pct. [21] (2b). Morbiditeten skyldes hovedsagelig kirurgiske og infektiøse komplikationer samt kemoterapi-relateret toksicitet. De kirurgiske komplikationer omfatter tyndtarmlækage og -fistler, anastomoselækage, postoperativ blødning og langvarig paralyse.

Knoglemarvsdepression kan ses indenfor to uger postoperativt [13] (2b). Fraset de kirurgiske komplikationer er hovedparten af komplikationerne oftest forbigående og selvlimiterende på konservativ eller medicinsk behandling. Komplikationer er relateret til sygdomsudbredning, antal anastomoser, intraoperativ blodtab, operationsvarighed og kompletheden af cytoreduktion [22] (2b).

Der er beskrevet en re-operationsrate på 11 pct. [23] (2b). 30-dages mortaliteten er 0-12 pct. [24] (2b). Det er oftest de kirurgiske komplikationer, som er forbundet med fatal udgang. I de seneste årtier er komplikationsraten reduceret pga. standardisering og learning curve effekt [25] (2a).

Peritoneal karcinose og HIPEC

Forfattere: LHI, VV

Version: 3.1

Gælder fra: 1. januar 2019

Gælder til:

Langtidsresultater efter CRS+HIPEC

Ved komplet cytoreduktion, dvs. efterladte tumorelementer (residualtumor) $\leq 2,5$ mm, rapporteres medianoverlevelsen i spændvidden 28-60 mdr., men oftest ca. 3 år [26] (2b). Efter komplet cytoreduktion rapporteres 5-års overlevelsen i den seneste metaanalyse i intervallet 19-51 pct. [27] (2a).

Der foreligger ét randomiseret hollandsk studie, n=105 patienter, hvor CRS+HIPEC sammenlignes med palliativ behandling bestående af systemisk 5-flourouracil og leucovorin suppleret med eventuel behovsorienteret palliativ kirurgi. Medianoverlevelsen var 22,4 mdr. efter CRS+HIPEC – uafhængigt af om der var efterladt tumurvæv eller ej - mod 12,6 mdr. efter palliation [28] (1b-). Efter 8 års follow-up viser det randomiserede studie, at 5-års overlevelsen er 45 pct. for patienter, hvor al tumurvæv kunne fjernes [29] (1b-). Desværre foreligger der ingen langtidsopfølgning for gruppen behandlet med systemisk pallierende kemoterapi, udover at ca. 20% er levende efter godt 2 år [28] (1b-).

Efter 6 års erfaring med CRS+HIPEC i Danmark er den estimerede 5-års overlevelse 38 pct., når der er opnået komplet cytoreduktion [30] (2b). 5-års overlevelsen er fortsat i dette niveau efter 11 års erfaring i Danmark, og medianoverlevelsen er 3,5 år [31] (4). CRS+HIPEC kunne gennemføres hos en tredjedel af henviste danske patienter med synkron og metakron karcinose fra kolorektal cancer i 2016-2017 (Iversen LH, personlig meddelelse). Denne andel har været stigende over tid og afhænger bl.a. af patienternes sygdomsudbredning.

Foretages resektion af karcinose/CRS som eneste behandling - uden HIPEC - er medianoverlevelsen rapporteret til blot 15 måneder [32] (2b).

Prognostika for langtidsoverlevelse

To relaterede faktorer, nemlig karcinoseudbredning og kompletheden af cytoreduktion, er altafgørende for resultatet af behandlingen [23, 33] (2b).

Ad karcinoseudbredning

Der anvendes forskellige indices for karcinoseudbredningen herunder Peritoneal Cancer Index (PCI) baseret på karcinoseelementernes størrelse og udbredning [34] (2b) og Dutch 7 Region Count Score [33] (2b). Ved PCI inddeles abdomen i 13 regioner (Figur 1). Til det hollandske indeks inddeles abdomen i 7 regioner (ileocecal regionen/højre kolonrende, pelvis/venstre kolonrende, højre subdiafragmatiske rum, venstre subdiafragmatiske rum, det subhepatiske rum/ventriklen, tyndtarm/dets mesenterium og oment/colon transversum). Det hollandske randomiserede studie

Peritoneal karcinose og HIPEC

Forfattere: LHI, VV

Version: 3.1

Gælder fra: 1. januar 2019

Gælder til:

viste, at der opnås en medianoverlevelse på blot 5-6 mdr., hvis der er affektion i mere end 5 af de nævnte 7 regioner. Proceduren frarådes derfor i disse tilfælde [28] (3). Respons af systemisk kemoterapi er imidlertid også beskeden ved udbredt karcinose [11] (2b).

Ad komplementheden af cytoreduktion

Opnås komplet cytoreduktion, dvs. al makroskopisk tumorvæv kan fjernes, er der i det randomiserede hollandske studie rapporteret en medianoverlevelse på 43 mdr. [35] (1b). Hvis residualtumor havde en maksimal størrelse på 2,5 mm, var medianoverlevelse 17 mdr. og mod kun 5 mdr. ved residualtumor >2,5 mm.

Adjuverende kemoterapi og neo-adjuverende kemoterapi

I både det randomiserede hollandske studie [28] (1b-) og i et fransk kohorte-studie [23] (2b) er CRS+HIPEC kombineret med systemisk perioperativ kemoterapi. Der foreligger ingen evidens for CRS+HIPEC uden perioperativ systemisk kemoterapi. Evidensen for neo-adjuverende kemoterapi er lav [36] (2a). Down-staging af karcinose med systemisk kemoterapi er forsøgt, men uden positiv effekt [37] (2b).

Recidiv af karcinose efter CRS+HIPEC

I tilfælde af recidiv af karcinose kan CRS+HIPEC gentages med succes under samme indikationer og kontraindikationer. Flere studier har rapporteret tilsvarende morbiditet og mortalitet som ved førstegangs CRS+HIPEC [38, 39] (3).

Livskvalitet efter CRS+HIPEC

Ud fra analyse af 17 patienter [40] (2b) og efter en gennemsnitlig observationstid på 5,3 år oplevede knap 90 pct. et godt til fremragende helbred, 47 pct. var vendt tilbage i arbejde, og 82 pct. havde genoptaget 90-100 pct. af deres normale aktiviteter. Et studie med 90 patienter fandt, at langt de fleste elementer af en forringet livskvalitet postoperativt vendte tilbage til præoperative værdier 6-12 mdr. efter operationen [41] (2b). Et andet studie fandt tilsvarende forhold allerede efter 3-6 mdr. [42] (2c). Baseret på et systematisk review er den generelle livskvalitet bedre 6-12 mdr. postoperativt sammenlignet med præoperative værdier [43] (2a).

Profylaktisk HIPEC

Peritoneal karcinose og HIPEC

Forfattere: LHI, VV

Version: 3.1

Gælder fra: 1. januar 2019

Gælder til:

Der foreligger aktuelt ingen evidens for profylaktisk HIPEC ved kolorektal cancer og hermed heller ikke for nogen T- eller N-kategorier. I et fransk HIPEC profylakse studie med second-look procedure tillod man inklusion af patienter, som havde fået reseceret karcinose, hvilket vanskeliggør tolkning af resultaterne [15] (2c). Sådanne patienter burde i stedet være behandlet med CRS+HIPEC. I 2018 forventes resultatet af et stort randomiseret studie om ”ren” profylaktisk HIPEC [44] (3).

Tidspunkt for cytoreduktion og HIPEC ved synkron karcinose

Det mest optimale tidspunkt for CRS+HIPEC ved synkron karcinose er på tidspunktet for resektion af primær tumor [14] (2b). Heraf følger, at resektion af primær tumor uden samtidig CRS+HIPEC er mindre optimal, da frie tumorceller kan indkapsles i den efterfølgende fibrose- og adhærencedannelse. Herved gøres tumorcellerne mindre tilgængelige for kemopræparatet i forbindelse med HIPEC, som trænger ind i vævet ved diffusion og max 2-3 mm.

Hvis der er foretaget *laparoskopi* uden samtidig resektion af primære tumor og/eller karcinose, bør CRS+HIPEC foretages i umiddelbar fremtid uden forsinkelse. Er der derimod foretaget resektion af tumor og/eller karcinose i forbindelse med det laparoskopiske indgreb, er situationen mindre optimal, da der kan være behov for resektion af alle initiale anastomoser og resektionsflader [14, 15, 45] (2b). Opstår der komplikationer efter den laparoskopiske operation, kan det være nødvendigt at udsætte CRS+HIPEC i 3-6 mdr.

Hvis der er foretaget *åben operation* uden samtidig resektion af primære tumor og/eller karcinose, er der et vindue på op til 10 dage for CRS+HIPEC, alternativt skal CRS+HIPEC udsættes mindst 3 mdr. Hvis der derimod er foretaget resektion af primære tumor +/- karcinose, er det nødvendigt at vente mindst 3 mdr. af hensyn til adhærencedannelse. I den periode gives neo-adjuverende kemoterapi. Herunder sker der dog sygdomsprogression hos mindst 11 pct. af patienterne [46] (2b).

Lokaliseret synkron karcinose

Flere studier har beskrevet betydelig risiko for recidiv af peritoneal karcinose indenfor 1 år, såfremt patienter med karcinose lokaliseret udelukkende på det tumorbærende tarmsegment ved kolorektal cancer alene behandles med tarmresektion og adjuverende systemisk kemoterapi. Således er der beskrevet makroskopisk karcinose hos 63 pct. (10 af 16) ved second-look operation 1 år efter

Peritoneal karcinose og HIPEC

Forfattere: LHI, VV

Version: 3.1

Gælder fra: 1. januar 2019

Gælder til:

tarmresektion med komplet kirurgisk excision af karcinose og efterfulgt af 6 måneders oxaliplatin-baseret adjuverende kemo [47] (2b). Tilsvarende resultater er fundet i en amerikansk serie på 20 patienter [48] (2b), mens et nyligt spansk studie har rapporteret karcinoserecidiv blandt 30 pct et år efter tarmresektionen [49] (2b).

Samtidige lever- og lungemetastaser

Samtidige kurable levermetastaser er ikke længere en kontraindikation, da der kan opnås næsten samme overlevelse som efter CRS+HIPEC for peritoneal karcinose alene [50,51] (2b-). Der kan dog være øget morbiditet. Prognosen forringes dog i tilfælde af mere end 3 levermetastase [52,53] (2c). Tilsvarende kan der opnås overlevelsesgevinst af CRS+HIPEC ved andre kurable ekstraperitoneale metastaser, herunder lungemetastaser [54] (2c-).

Praktisk håndtering af patienter med karcinose***Indikationer***

- Peritoneal karcinose udgået fra kolorektal cancer, appendix cancer, herunder goblet cell carcinoid og tyndtarmscancer
- Pseudomyxoma peritonei
- Malignt peritonealt mesoteliom

Peritoneal karcinose og HIPEC

Forfattere: LHI, VV

Version: 3.1

Gælder fra: 1. januar 2019

Gælder til:

Eksklusionskriterier

- Dissemineret sygdom
 - Andre fjernmetastaser (excl. bugvægsmetastaser)
 - ≥ 4 levermetastaser
 - > 3 cm store levermetastaser
 - > 2 lungemetastaser
- Fysiologisk alder > 75 år
- ASA \geq IV
- WHO performance status ≥ 2

Patienter, som opfylder disse kriterier, kan henvises til Mave- og Tarmkirurgi, Aarhus Universitetshospital mhp. vurdering om CRS+HIPEC er mulig. Der bør foreligge kontrast (PET)CT-skanning af thorax og abdomen. Hvis der ikke er foretaget koloskopi indenfor 6 mdr., bør en sådan iværksættes, når patienten henvises.

Påvist synkron peritoneal karcinose***Præoperativt***

Patienten henvises til Mave- og Tarmkirurgi, Aarhus Universitetshospital mhp. evt. resektion og samtidig CRS+HIPEC. Dog bør klinisk betydende stenose aflastes med stent eller loop-ileo-/transverso-stomi.

Peroperativt ved laparoskopisk eller åben kirurgi

En ikke-obstruerende tumor og karcinose bør lades in situ, og patienten henvises til Mave- og Tarmkirurgi, Aarhus Universitetshospital. Ved obstruktion anlægges aflastende loop-stomi eller intern bypass, og primær tumor lades in situ. Karcinosen bør biopteres.

Peroperativt ikke påvist peritoneal karcinose, men histologisk påvist efter operation

I tilfælde, hvor der peroperativt ikke konstateres makroskopisk karcinose, men det påvises histologisk i tarmresektatet eller ved anden histologi, bør patienten henvises til Mave- og Tarmkirurgi, Aarhus Universitetshospital. Patienter, som er opereret åbent eller som har haft postoperative komplikationer, bør henvises til neoadjuverende systemisk kemoterapi i 3 måneder inden CRS+HIPEC.

Peritoneal karcinose og HIPEC

Forfattere: LHI, VV

Version: 3.1

Gælder fra: 1. januar 2019

Gælder til:

Påvist metakron peritoneal karcinose

Der bør foreligge kontrast (PET)CT-skanning af thorax og abdomen inden henvisning til Mave- og Tarmkirurgi, Aarhus Universitetshospital. Hvis der ikke foreligger koloskopi indenfor 6 mdr., skal den iværksættes.

Udredning på HIPEC-center

På Mave- og Tarmkirurgi, Aarhus Universitetshospital vurderes det, om der er følgende kontraindikationer:

- PCI score (PCI) ≥ 15 (-17), dog PCI ≥ 12 hvis synkrone, kurable levermetastaser
- Karcinose i mere end 5 af de 7 regioner i bughulen (Dutch 7 Region Count Score), dog vægter PCI score højest ved evt. konflikt
- Karcinose, som involverer caput (corpus) pancreatis
- Biliær obstruktion

Denne vurdering foretages på MDT på baggrund af kontrast (PET)CT af thorax og abdomen - og ved behov suppleres med diagnostisk laparoskopi.

Konstateres mindst én af disse kontraindikationer på hjemstedssygehus, er der ikke indikation for at henvise patienten, dog bør vurdering af karcinoseudbredningen (PCI score) foregå på HIPEC-center.

Patienter, som nyligt har været laparotomeret, vurderes og behandles indenfor 10 dage efter laparotomien, i det omfang det er muligt.

Efter CRS+HIPEC***Overflytning til hjemsygehus***

Efter operationen, og hvis der fortsat er behov for indlæggelse efter en uge, overflyttes patienten evt. til hjemsygehus.

Hudclips fjernes 3 uger efter operationen.

Blodprøvekontrol foretages 3 og 4 uger efter operationen (Hb, leukocytter, trombocytter, CRP og væsketal) via egen læge eller hjemsygehus, hvis patienten fortsat er indlagt.

Peritoneal karcinose og HIPEC

Forfattere: LHI, VV

Version: 3.1

Gælder fra: 1. januar 2019

Gælder til:

Postoperativ kemoterapi

Efter CRS+HIPEC tilbydes systemisk kemoterapi på hjemsygehus (fx FOLFOX eller FOLFIRI) i ca. 8 serier, varigheden afhænger dog af evt. præoperativ behandling.

Hvis der er givet mere end 5 serier systemisk kemoterapi inden for et år før CRS+HIPEC, er der som udgangspunkt ikke indikation for adjuverende kemoterapi. Hvis der er givet færre end 5 serier, bør der gives supplerende serier efter CRS og HIPEC.

Postoperativ kontrol

Patienter opereret med CRS+HIPEC kontrolleres i Aarhus med klinisk kontrol og kontrast (PET)CT-skanning af thorax og abdomen 3, 6, 12, 18 og 24 mdr. samt 3, 4 og 5 år efter operationen med CEA hver gang.

Recidiv af karcinose efter CRS+HIPEC

Patienter, som udvikler recidiv af karcinose efter tidligere CRS+HIPEC, skal revurderes på et HIPEC-center mhp. mulighed for fornyet CRS+HIPEC.

Andre indikationer for CRS+HIPEC

Patienter med peritoneal karcinose udgået fra appendix og tyndtarm, samt patienter med pseudomyxoma peritonei og malignt peritonealt mesoteliom kan også, efter bestemte kriterier, tilbydes CRS+HIPEC. Der henvises til følgende retningslinje på Aarhus Universitetshospital:

<http://e-dok.rm.dk/edok/Admin/GUI.nsf/Desktop.html?open&openlink=http://e-dok.rm.dk/edok/enduser/portal.nsf/Main.html?open&unid=X216DFBC9D85D52D1C1257726003908B0&dbpath=/edok/editor/AAUHKI.nsf/&windowwidth=1100&windowheight=600&windowtitle=S%F8g&level=AAUHKI>

Peritoneal karcinose og HIPEC

Forfattere: LHI, VV

Version: 3.1

Gælder fra: 1. januar 2019

Gælder til:

Figur 1

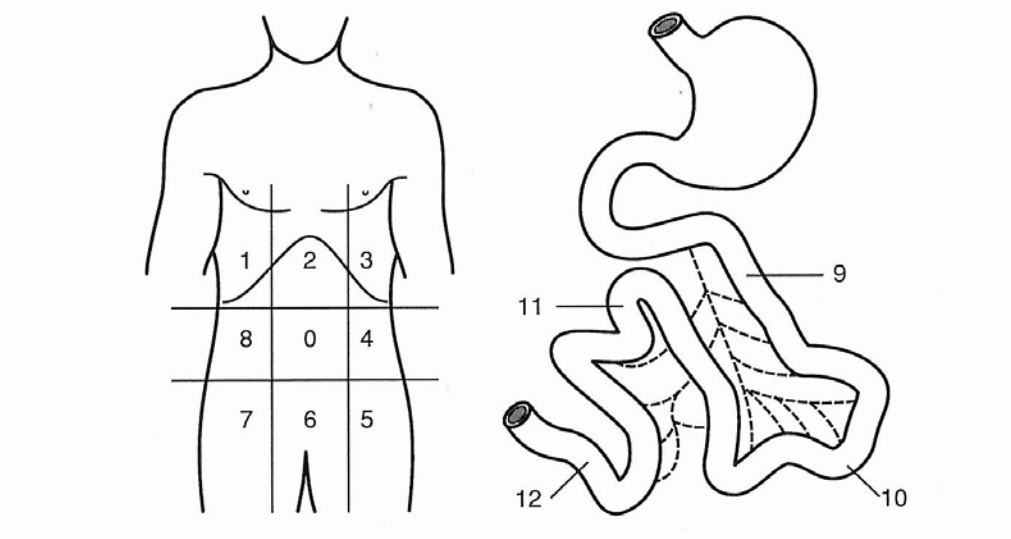


Fig. 1. Peritoneal index defining precisely the extent of peritoneal carcinomatosis (PC). Each of the 13 regions are scored according to tumor volume. 0 if no tumor, 1 if < 0.5 cm, 2 if 0.5–5 cm, 3 if > 5 cm or confluence. The total score ranges from 1 to 39.

Regions	Anatomic structures
0	Central: Midline abdominal incision; entire greater omentum; transverse colon
1	Right upper: superior surface of the right lobe of the liver; undersurface of the right hemidiaphragm; right retrohepatic space
2	Epigastrium: epigastric fat pad; left lobe of the liver; lesser omentum; falciform ligament
3	Left upper: undersurface of the left hemidiaphragm; spleen; tail of pancreas; anterior and posterior surfaces of the stomach
4	Left flank: descending colon; left abdominal gutter
5	Left lower: pelvic sidewall lateral to the sigmoid colon; sigmoid colon
6	Pelvis: female internal genitalia with ovaries, tubes, and uterus; bladder, pouch of Douglas; rectosigmoid colon
7	Right lower: right pelvic sidewall; cecum; appendix
8	Right flank: right abdominal gutter; ascending colon
9	Upper jejunum
10	Lower jejunum
11	Upper ileum
12	Lower ileum

Litteraturliste - Peritoneal karcinose og HIPEC

Forfattere: LHI, VV

Version: 3.0

Gælder fra:

Gælder til:

1. Kusamura S, Baratti D, Zaffaroni N, Villa R, Laterza B, Balestra MR, Deraco M: Pathophysiology and biology of peritoneal carcinomatosis. *World J Gastrointest Oncol* 2010, 2(1):12-18.
2. Minsky BD, Mies C, Rich TA, Recht A, Chaffey JT: Potentially curative surgery of colon cancer: the influence of blood vessel invasion. *J Clin Oncol* 1988, 6(1):119-127.
3. Tong D, Russell AH, Dawson LE, Wisbeck W: 2nd Laparotomy for Proximal Colon Cancer - Sites of Recurrence and Implications for Adjuvant Therapy. *Am J Surg* 1983, 145(3):382-386.
4. Tong D, Russell AH, Dawson LE, Wisbeck WM, Griffin TW, Laramore GE, Luk KH: Adenocarcinoma of the Cecum - Natural-History and Clinical-Patterns of Recurrence Following Radical Surgery. *Int J Radiat Oncol* 1983, 9(3):357-360.
5. Sadeghi B, Arvieux C, Glehen O, Beaujard AC, Rivoire M, Baulieux J, Fontaumard E, Brachet A, Caillot JL, Faure JL et al: Peritoneal carcinomatosis from non-gynecologic malignancies: results of the EVOCAPE 1 multicentric prospective study. *Cancer* 2000, 88(2):358-363.
6. Hompes D, Tiek J, Wolthuis A, Fieuws S, Penninckx F, Van Cutsem E, D'Hoore A: HIPEC in T4a colon cancer: a defendable treatment to improve oncologic outcome? *Ann Oncol* 2012, 23(12):3123-3129.
7. Razenberg LG, van Gestel YR, Creemers GJ, Verwaal VJ, Lemmens VE, de Hingh IH: Trends in cytoreductive surgery and hyperthermic intraperitoneal chemotherapy for the treatment of synchronous peritoneal carcinomatosis of colorectal origin in the Netherlands. *Eur J Surg Oncol* 2015, 41(4):466-471.
8. Thomassen I, van Gestel YR, Lemmens VE, de Hingh IH: Incidence, prognosis, and treatment options for patients with synchronous peritoneal carcinomatosis and liver metastases from colorectal origin. *Dis Colon Rectum* 2013, 56(12):1373-1380.
9. Franko J, Shi Q, Meyers JP, Maughan TS, Adams RA, Seymour MT, Saltz L, Punt CJ, Koopman M, Tournigand C et al: Prognosis of patients with peritoneal metastatic colorectal cancer given systemic therapy: an analysis of individual patient data from prospective randomised trials from the Analysis and Research in Cancers of the Digestive System (ARCAD) database. *Lancet Oncol* 2016, 17(12):1709-1719.

Litteraturliste - Peritoneal karcinose og HIPEC

Forfattere: LHI, VV

Version: 3.0

Gælder fra:

Gælder til:

10. van Oudheusden TR, Braam HJ, Luyer MD, Wiezer MJ, van Ramshorst B, Nienhuijs SW, de Hingh IH: Peritoneal cancer patients not suitable for cytoreductive surgery and HIPEC during explorative surgery: risk factors, treatment options, and prognosis. *Ann Surg Oncol* 2015, 22(4):1236-1242.
11. Esquivel J, Lowy AM, Markman M, Chua T, Pelz J, Baratti D, Baumgartner JM, Berri R, Bretcha-Boix P, Deraco M et al: The American Society of Peritoneal Surface Malignancies (ASPSM) Multiinstitution Evaluation of the Peritoneal Surface Disease Severity Score (PSDSS) in 1,013 Patients with Colorectal Cancer with Peritoneal Carcinomatosis. *Ann Surg Oncol* 2014, 21(13):4195-4201.
12. Sundhedsstyrelsen. Specialevejledning for kirurgi 2017.
<https://www.sst.dk/da/planlaegning/specialeplanlaegning/gældende-specialeplan/~media/3DD5FCFF6FEE46EAB5B3F5402D43FEEA.ashx>
13. Witkamp AJ, de Bree E, Van Goethem R, Zoetmulder FA: Rationale and techniques of intra-operative hyperthermic intraperitoneal chemotherapy. *Cancer Treat Rev* 2001, 27(6):365-374.
14. Braam HJ, Boerma D, Wiezer MJ, van Ramshorst B: Hyperthermic intraperitoneal chemotherapy during primary tumour resection limits extent of bowel resection compared to two-stage treatment. *Eur J Surg Oncol* 2013, 39(9):988-993.
15. Cloutier AS, Faron M, Honore C, Goere D, Dumont F, Vittadello F, Elias D: Second-look surgery plus HIPEC for patients with colorectal cancer at high risk of peritoneal carcinomatosis: Should we resect the initial anastomosis? An observational study. *Eur J Surg Oncol* 2015, 41(8):1068-1073.
16. Sugarbaker PH: Peritonectomy procedures. *Ann Surg* 1995, 221(1):29-42.
17. Sugarbaker PH: Cytoreductive surgery and peri-operative intraperitoneal chemotherapy as a curative approach to pseudomyxoma peritonei syndrome. *Eur J Surg Oncol* 2001, 27(3):239-243.

Litteraturliste - Peritoneal karcinose og HIPEC

Forfattere: LHI, VV

Version: 3.0

Gælder fra:

Gælder til:

18. Fujimoto S, Takahashi M, Kobayashi K, Nagano K, Kure M, Mutoh T, Ohkubo H: Cytohistologic assessment of antitumor effects of intraperitoneal hyperthermic perfusion with mitomycin C for patients with gastric cancer with peritoneal metastasis. *Cancer* 1992, 70(12):2754-2760.
19. Hompes D, D'Hoore A, Wolthuis A, Fieuws S, Mirck B, Bruin S, Verwaal V: The use of Oxaliplatin or Mitomycin C in HIPEC treatment for peritoneal carcinomatosis from colorectal cancer: a comparative study. *J Surg Oncol* 2014, 109(6):527-532.
20. Hahn GM: Potential for therapy of drugs and hyperthermia. *Cancer Res* 1979, 39(6 Pt 2):2264-2268.
21. Simkens GA, Verwaal VJ, Lemmens VE, Rutten HJ, de Hingh IH: Short-term outcome in patients treated with cytoreduction and HIPEC compared to conventional colon cancer surgery. *Medicine (Baltimore)* 2016, 95(41):e5111.
22. Verwaal VJ, van Tinteren H, Ruth SV, Zoetmulder FA: Toxicity of cytoreductive surgery and hyperthermic intra-peritoneal chemotherapy. *J Surg Oncol* 2004, 85(2):61-67.
23. Glehen O, Kwiatkowski F, Sugarbaker PH, Elias D, Levine EA, De Simone M, Barone R, Yonemura Y, Cavaliere F, Quenet F et al: Cytoreductive surgery combined with perioperative intraperitoneal chemotherapy for the management of peritoneal carcinomatosis from colorectal cancer: a multi-institutional study. *J Clin Oncol* 2004, 22(16):3284-3292.
24. Cao C, Yan TD, Black D, Morris DL: A systematic review and meta-analysis of cytoreductive surgery with perioperative intraperitoneal chemotherapy for peritoneal carcinomatosis of colorectal origin. *Ann Surg Oncol* 2009, 16(8):2152-2165.
25. Kuijpers AM, Aalbers AG, Nienhuijs SW, de Hingh IH, Wiezer MJ, van Ramshorst B, van Ginkel RJ, Havenga K, Heemsbergen WD, Hauptmann M et al: Implementation of a standardized HIPEC protocol improves outcome for peritoneal malignancy. *World J Surg* 2015, 39(2):453-460.
26. Kuijpers AM, Mirck B, Aalbers AG, Nienhuijs SW, de Hingh IH, Wiezer MJ, van Ramshorst B, van Ginkel RJ, Havenga K, Bremers AJ et al: Cytoreduction and HIPEC in the Netherlands: nationwide long-term outcome following the Dutch protocol. *Ann Surg Oncol* 2013, 20(13):4224-4230.

Litteraturliste - Peritoneal karcinose og HIPEC

Forfattere: LHI, VV

Version: 3.0

Gælder fra:

Gælder til:

27. Mirnezami R, Mehta AM, Chandrakumaran K, Cecil T, Moran BJ, Carr N, Verwaal VJ, Mohamed F, Mirnezami AH: Cytoreductive surgery in combination with hyperthermic intraperitoneal chemotherapy improves survival in patients with colorectal peritoneal metastases compared with systemic chemotherapy alone. *Br J Cancer* 2014, 111(8):1500-1508.
28. Verwaal VJ, van Ruth S, de Bree E, van Sloothen GW, van Tinteren H, Boot H, Zoetmulder FA: Randomized trial of cytoreduction and hyperthermic intraperitoneal chemotherapy versus systemic chemotherapy and palliative surgery in patients with peritoneal carcinomatosis of colorectal cancer. *J Clin Oncol* 2003, 21(20):3737-3743.
29. Verwaal VJ, Bruin S, Boot H, van Slooten G, van Tinteren H: 8-year follow-up of randomized trial: cytoreduction and hyperthermic intraperitoneal chemotherapy versus systemic chemotherapy in patients with peritoneal carcinomatosis of colorectal cancer. *Ann Surg Oncol* 2008, 15(9):2426-2432.
30. Iversen LH, Rasmussen PC, Hagemann-Madsen R, Laurberg S: Cytoreductive surgery and hyperthermic intraperitoneal chemotherapy for peritoneal carcinomatosis: the Danish experience. *Colorectal Dis* 2013, 15(7):e365-372.
31. Iversen LH, Sørensen MM, Verwaal VJ: Status anno 2017. Danish Society of Surgery, annual meeting DKS årsmøde 2017.
32. Scaringi S, Leo F, Canonico G, Batignani G, Ficari F, Tonelli F: The role of cytoreductive surgery alone for the treatment of peritoneal carcinomatosis of colorectal origin. A retrospective analysis with regard to multimodal treatments. *Hepatogastroenterology* 2009, 56(91-92):650-655.
33. Verwaal VJ, van Tinteren H, van Ruth S, Zoetmulder FA: Predicting the survival of patients with peritoneal carcinomatosis of colorectal origin treated by aggressive cytoreduction and hyperthermic intraperitoneal chemotherapy. *Br J Surg* 2004, 91(6):739-746.
34. Jacquet P, Sugarbaker PH: Clinical research methodologies in diagnosis and staging of patients with peritoneal carcinomatosis. *Cancer Treat Res* 1996, 82:359-374.
35. Verwaal VJ, van Ruth S, Witkamp A, Boot H, van Slooten G, Zoetmulder FA: Long-term survival of peritoneal carcinomatosis of colorectal origin. *Ann Surg Oncol* 2005, 12(1):65-71.

Litteraturliste - Peritoneal karcinose og HIPEC

Forfattere: LHI, VV

Version: 3.0

Gælder fra:

Gælder til:

36. Waite K, Youssef H: The Role of Neoadjuvant and Adjuvant Systemic Chemotherapy with Cytoreductive Surgery and Heated Intraperitoneal Chemotherapy for Colorectal Peritoneal Metastases: A Systematic Review. *Ann Surg Oncol* 2017, 24(3):705-720.
37. Hompes D, Boot H, van Tinteren H, Verwaal V: Unresectable peritoneal carcinomatosis from colorectal cancer: a single center experience. *J Surg Oncol* 2011, 104(3):269-273.
38. Klaver YL, Chua TC, Verwaal VJ, de Hingh IH, Morris DL: Secondary cytoreductive surgery and peri-operative intraperitoneal chemotherapy for peritoneal recurrence of colorectal and appendiceal peritoneal carcinomatosis following prior primary cytoreduction. *J Surg Oncol* 2013, 107(6):585-590.
39. Vassos N, Fortsch T, Aladashvili A, Hohenberger W, Croner RS: Repeated cytoreductive surgery (CRS) with hyperthermic intraperitoneal chemotherapy (HIPEC) in patients with recurrent peritoneal carcinomatosis. *World J Surg Oncol* 2016, 14(1):42.
40. McQuellon RP, Loggie BW, Lehman AB, Russell GB, Fleming RA, Shen P, Levine EA: Long-term survivorship and quality of life after cytoreductive surgery plus intraperitoneal hyperthermic chemotherapy for peritoneal carcinomatosis. *Ann Surg Oncol* 2003, 10(2):155-162.
41. Tsilimparis N, Bockelmann C, Raue W, Menenakos C, Perez S, Rau B, Hartmann J: Quality of life in patients after cytoreductive surgery and hyperthermic intraperitoneal chemotherapy: is it worth the risk? *Ann Surg Oncol* 2013, 20(1):226-232.
42. Hill AR, McQuellon RP, Russell GB, Shen P, Stewart JHt, Levine EA: Survival and quality of life following cytoreductive surgery plus hyperthermic intraperitoneal chemotherapy for peritoneal carcinomatosis of colonic origin. *Ann Surg Oncol* 2011, 18(13):3673-3679.
43. Seretis C, Youssef H: Quality of life after cytoreductive surgery and intraoperative hyperthermic intraperitoneal chemotherapy for peritoneal surface malignancies: a systematic review. *Eur J Surg Oncol* 2014, 40(12):1605-1613.
44. Klaver CE, Musters GD, Bemelman WA, Punt CJ, Verwaal VJ, Dijkgraaf MG, Aalbers AG, van der Bilt JD, Boerma D, Bremers AJ et al: Adjuvant hyperthermic intraperitoneal chemotherapy (HIPEC) in patients with colon cancer at high risk of peritoneal carcinomatosis; the COLOPEC randomized multicentre trial. *BMC Cancer* 2015, 15:428.

Litteraturliste - Peritoneal karcinose og HIPEC

Forfattere: LHI, VV

Version: 3.0

Gælder fra:

Gælder til:

45. Elias D, Goere D, Di Pietrantonio D, Boige V, Malka D, Kohneh-Shahri N, Dromain C, Ducreux M: Results of systematic second-look surgery in patients at high risk of developing colorectal peritoneal carcinomatosis. *Ann Surg* 2008, 247(3):445-450.
46. Somashekhar SP, Ashwin KR, Zaveri SS, Rauthan A, Patil P: Assessment of Tumor Response and Resection Rates in Unresectable Colorectal Liver Metastases Following Neoadjuvant Chemotherapy with Cetuximab. *Indian J Surg Oncol* 2016, 7(1):11-17.
47. Elias D, Honore C, Dumont F, Ducreux M, Boige V, Malka D, Burtin P, Dromain C, Goere D: Results of systematic second-look surgery plus HIPEC in asymptomatic patients presenting a high risk of developing colorectal peritoneal carcinomatosis. *Ann Surg* 2011, 254(2):289-293.
48. Sugarbaker PH: Update on the prevention of local recurrence and peritoneal metastases in patients with colorectal cancer. *World J Gastroenterol* 2014, 20(28):9286-9291.
49. Serrano A, Perez E, Manzanedo I, Pereira F: Systematic second-look surgery plus HIPEC in asymptomatic patients presenting a high risk of developing colorectal peritoneal carcinomatosis. *Colorectal Dis* 2017, 19(Suppl 2):115
50. G. Lorimier, B. Linot, N. Paillocher et al. Curative cytoreductive surgery followed by and hyperthermic intraperitoneal chemotherapy in patients with peritoneal carcinomatosis and synchronous resectable liver metastases arising from colorectal cancer. *EJSO* 2017;43:150-158
51. Navez J, Remue C, Leonard D et al. Surgical treatment of colorectal cancer with peritoneal and liver metastases using combined liver and cytoreductive surgery and hyperthermic intraperitoneal chemotherapy: Report from a single-centre experience. *Ann Surg Oncol* 2016;23:S666-S673
52. Downs-Canner S, Shuai Y, Ramalingam L et al. Safety and efficacy of combined resection of colorectal peritoneal and liver metastases: *J Surg Res* 2017;219:194-201.
53. Elias D, Faron M, Goére D et al. A simple tumour load-based nomogram for surgery in patients with colorectal liver and peritoneal metastases. *Ann Surg Oncol* 2014;21:2052-2058

Litteraturliste - Peritoneal karcinose og HIPEC

Forfattere: LHI, VV

Version: 3.0

Gælder fra:

Gælder til:

54. Baratti D, Kusamura S, Iusco D et al. Should a history of extraperitoneal disease be contraindication to cytoreductive surgery and hyperthermic intraperitoneal chemotherapy for colorectal cancer peritoneal metastases? DCR 2018;61:1026-1034